



# Pemeriksaan Imunohistokimia untuk Mengungkap Patogenesis Vitiligo

Willy Sandhika, Ryski Meilia Novarina, \* Trisniartami Setyaningrum \*

Departemen/ SMF Patologi Anatomi, \*Departemen/ SMF Ilmu Kesehatan Kulit dan Kelamin  
Fakultas Kedokteran Universitas Airlangga/ RSU Dr. Soetomo, Surabaya, Indonesia

## ABSTRAK

Vitiligo merupakan penyakit kulit yang ditandai dengan adanya bercak putih yang progresif. Patogenesis penyakit vitiligo melibatkan berbagai etiologi yang saling berkaitan seperti genetik, autoimun, dan inflamasi. Pemeriksaan imunohistokimia pada bahan biopsi kulit penderita vitiligo yang meliputi pemeriksaan antibodi CD3, CD8, TNF- $\alpha$ , IL-17 dan IL-17RA, CD117, NALP1, langerin, serta CD11c, dapat mengungkap patogenesis penyakit sehingga dapat membuka jalan untuk terapi yang sesuai.

**Kata kunci:** Imunohistokimia, patogenesis vitiligo, vitiligo

## ABSTRACT

Vitiligo is a skin disorder characterized by progressive white macules. The pathogenesis involves various interrelated etiologies such as genetic, autoimmune, and inflammation. Immunohistochemical examination on skin biopsy using antibody CD3, CD8, TNF- $\alpha$ , IL-17 and IL-17RA, CD117, NALP1, langerin, and CD11c, may reveal the pathogenesis of the disease to facilitate appropriate therapy. **Willy Sandhika, Ryski Meilia Novarina, Trisniartami Setyaningrum. Immunohistochemistry Examination for Pathogenesis Determination of Vitiligo**

**Keywords:** Immunohistochemistry, pathogenesis, vitiligo

## PENDAHULUAN

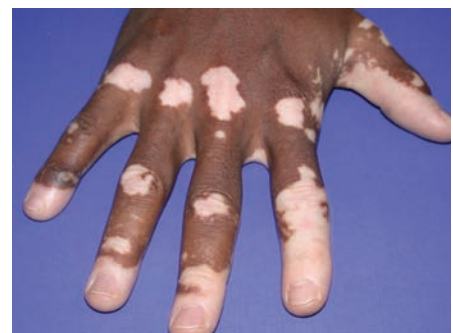Vitiligo merupakan penyakit yang ditandai bercak kulit berwarna putih berbatas tegas. Penyakit ini bersifat progresif, sehingga dapat menimbulkan dampak psikososial. Pengobatan vitiligo masih belum memuaskan, karena etiologi dan patogenesisnya sampai saat ini belum terungkap jelas. Patogenesis vitiligo diduga berkaitan dengan autoimunitas, inflamasi, genetik, serta berkurangnya kemampuan hidup melanosit akibat gangguan intrinsik.<sup>1</sup> Pengungkapan patogenesis vitiligo memerlukan pemeriksaan cermat untuk dapat membuka jalan ke arah terapi yang efektif.

Pemeriksaan imunohistokimia merupakan teknik pemeriksaan menggunakan antibodi untuk mendeteksi secara spesifik keberadaan protein tertentu yang berperan sebagai antigen di dalam sel. Pemeriksaan ini lebih unggul dibandingkan pemeriksaan imunologis serum karena dapat menunjukkan jenis sel dan jaringan rusak yang mengekspresikan

protein antigen serta dapat mendeteksi letak antigen apakah di dalam lesi, di luar lesi, atau di perbatasan antara lesi dan jaringan normal.<sup>3</sup> Pemeriksaan imunohistokimia dengan antibodi terhadap berbagai protein yang terekspresi dapat mengungkap patogenesis vitiligo, sehingga setiap penderita bisa mendapat terapi yang bersifat individual. Pemahaman patogenesis vitiligo diperlukan karena berkaitan erat dengan manajemen dan penatalaksanaan.

Pemeriksaan imunohistokimia memerlukan bahan biopsi kulit penderita yang diambil secara *punch biopsy* pada tepi lesi, sehingga didapatkan area lesi, area non-lesi, serta area peri-lesi. Bahan biopsi kulit dimasukkan dalam fiksasi formalin 10% dan dibuat blok parafin yang selanjutnya setelah dipotong dengan mikrotom, didapatkan spesimen biopsi kulit pada *object glass*. Dari 1 blok parafin, dapat dibuat banyak potongan spesimen mikroskopik, selanjutnya pada masing-masing spesimen dapat dilakukan pemeriksaan

imunohistokimia dengan antibodi yang sesuai dengan antigen yang diperiksa. Untuk mendeteksi satu macam antigen, diperlukan antibodi yang spesifik terhadap antigen tersebut. Satu pemeriksaan imunohistokimia konvensional hanya dapat mendeteksi satu macam antigen, sehingga bila diperlukan deteksi 2 macam antigen diperlukan 2 kali pemeriksaan yang dapat diambil dari 1 bahan



**Gambar 1.** Gambar kulit dengan lesi vitiligo.<sup>2</sup> Tampak area depigmentasi kulit warna putih berbatas tegas.

biopsi kulit. Alternatif lain adalah bahan biopsi kulit tanpa fiksasi formalin (jaringan segar) dibekukan dan dipotong dengan *cryostat* selanjutnya diperiksa dengan antibodi yang dilabel bahan berpendar (*fluorescent*), dikenal dengan pemeriksaan *immunofluorescent*.

Berikut adalah berbagai macam pemeriksaan imunohistokimia (dan *immunofluorescent*) yang dapat dilakukan untuk mengungkap patogenesis vitiligo.

#### Pemeriksaan Imunohistokimia dengan Antibodi CD3 dan CD8

Pemeriksaan ini dilakukan untuk mendeteksi adanya sel limfosit yang mengekspresikan protein antigen CD3 dan CD8. CD3 merupakan protein penyusun reseptor sel T yang terdapat pada membran sel, sehingga dapat digunakan sebagai penanda sel limfosit T. Setiap sel limfosit T akan mengekspresikan protein CD3 pada membran sel baik sel T *helper* maupun sel T sitotoksik. Untuk mendeteksi sel T sitotoksik diperlukan pemeriksaan dengan antibodi CD8. CD8 merupakan protein ko-stimulator yang dimiliki oleh sel limfosit T sitotoksik, sehingga dapat digunakan sebagai penanda limfosit T sitotoksik.<sup>4</sup> Selanjutnya dilakukan pemeriksaan imunohistokimia pada bahan biopsi kulit penderita vitiligo dengan 2 antibodi tersebut.

Hasil pemeriksaan imunohistokimia dengan

antibodi CD3 dan CD8 pada biopsi kulit penderita vitiligo menunjukkan peningkatan jumlah sel limfosit T sitotoksik pada area lesi dan peri-lesi dibandingkan area non-lesi. Sel T sitotoksik ini terutama ditemukan di *dermo-epidermal junction* pada bagian tepi aktif area depigmentasi (daerah peri-lesi), tempat terjadinya destruksi progresif melanosit yang secara klinis tampak sebagai hilangnya pigmentasi kulit.<sup>5</sup>

Adanya sel limfosit T pada biopsi kulit penderita vitiligo menunjukkan terjadinya proses autoimun. Sel limfosit T pada kulit penderita vitiligo bersifat autoreaktif yang mengenali sel melanosit sendiri sebagai sel asing dan menginduksi proses sitotoksitas pada sel melanosit, sehingga sel melanosit akan berkurang dan setelah jangka waktu tertentu tidak ditemukan lagi. Sel T ini paling banyak ditemukan pada area peri-lesi yang menyebabkan destruksi sel melanosit pada area peri-lesi dan memicu progresivitas penyakit, sehingga area depigmentasi kulit meluas.<sup>6</sup> Ditemukannya sel T sitotoksik pada biopsi kulit seorang penderita vitiligo menunjukkan adanya proses autoimun yang melibatkan respons imun seluler.

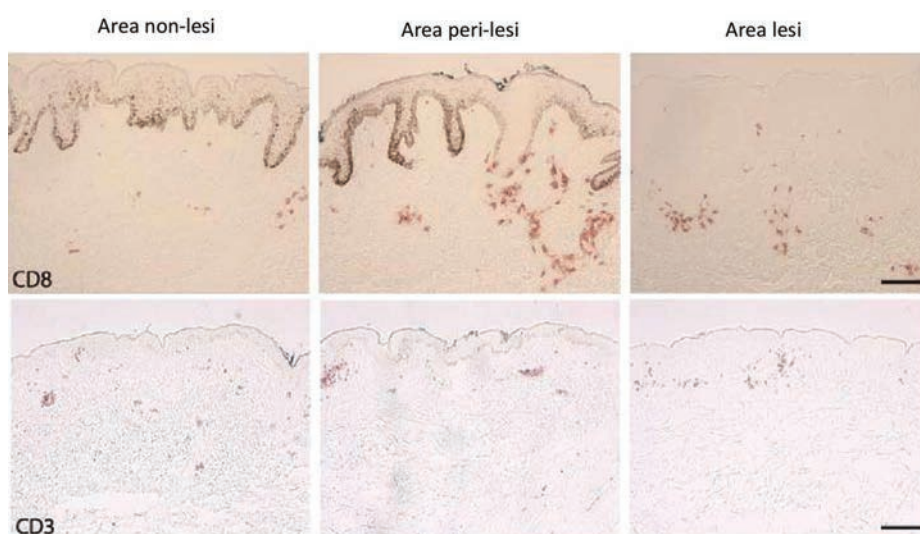
Hubungan antara vitiligo dan proses autoimun telah banyak diamati. Vitiligo sering ditemukan pada penderita penyakit autoimun seperti penyakit tiroiditis Hashimoto, diabetes

melitus juvenil, anemia pernisiiosa, dan penyakit Addison. Hubungan signifikan dengan vitiligo dibuktikan terutama dengan adanya disfungsi tiroid dan auto-antibodi terhadap kelenjar tiroid. Infiltrasi sel T autoreaktif terhadap melanosit pada area lesi dan perilesi serta hilangnya melanosit *in situ* menyatakan keterlibatan autoimunitas seluler dalam patogenesis vitiligo.<sup>1</sup> Mekanisme ini melibatkan sel T sitotoksik yang mengenali sel melanosit tubuh sebagai sel asing, sehingga terjadi destruksi sel melanosit kulit yang secara klinis tampak sebagai warna putih pada kulit. Destruksi sel melanosit dapat berlanjut sehingga area lesi makin luas.

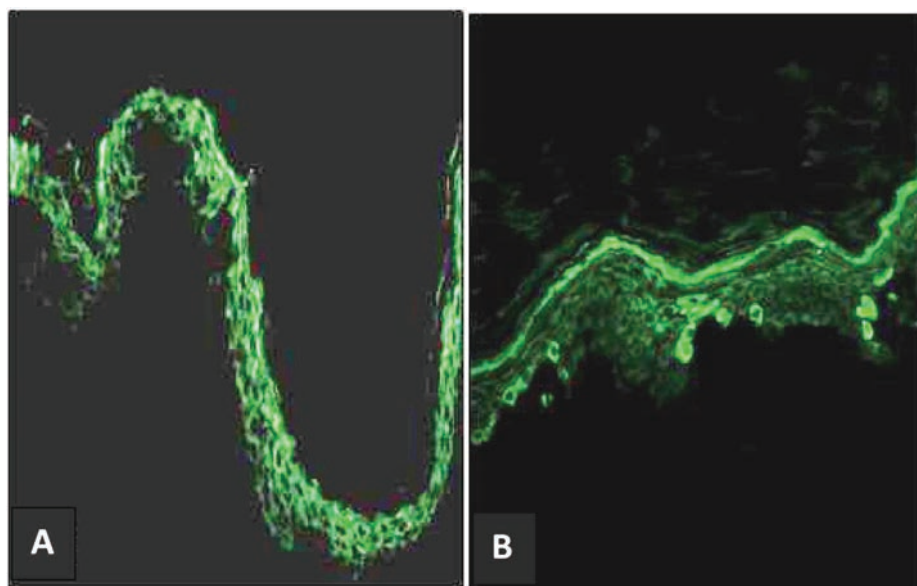
#### Pemeriksaan Imunohistokimia dengan Antibodi TNF- $\alpha$ , IL-17, dan IL-17RA

Pemeriksaan ini dilakukan untuk mendeteksi keterlibatan sitokin inflamasi. TNF- $\alpha$  (*Tumor Necrosis Factor- $\alpha$* ) merupakan protein isyarat seluler/ sitokin yang berfungsi sebagai pengendali utama respons inflamasi.<sup>7</sup> Sitokin ini terutama dihasilkan oleh sel makrofag aktif. Ekspresi TNF- $\alpha$  pada biopsi kulit penderita vitiligo menunjukkan adanya proses inflamasi dalam patogenesis vitiligo. Lesi vitiligo dengan inflamasi menunjukkan batas berwarna kemerahan (*eritematous*) disertai rasa gatal (*pruritus*).<sup>1</sup>

Pemeriksaan imunohistomonia dengan antibodi TNF- $\alpha$  pada biopsi kulit penderita vitiligo menunjukkan ekspresi protein TNF- $\alpha$  60% pada area lesi, 20% pada area kulit peri-lesi, dan tidak terekspresi pada kulit non-lesi.<sup>8</sup> Ekspresi protein TNF- $\alpha$  tidak terdeteksi pada spesimen biopsi individu normal. Hasil ini menunjukkan bahwa pada penderita vitiligo didapatkan sitokin pro-inflamasi yang dapat menarik limfosit dan menghambat fungsi melanosit.<sup>9</sup> Pada pemeriksaan *immunofluorescence* didapatkan peningkatan ekspresi TNF- $\alpha$  pada area lesi dibandingkan area non-lesi.<sup>10</sup> Peningkatan ekspresi sitokin TNF- $\alpha$  di area lesi biopsi kulit penderita vitiligo akan mengaktifkan proses inflamasi yang berakibat kerusakan dan kematian melanosit. Dengan demikian, TNF- $\alpha$  berperan sebagai mediator terjadinya disfungsi dan kematian melanosit pada penderita vitiligo.<sup>6</sup> Ekspresi TNF- $\alpha$  pada kulit penderita vitiligo membuka peluang terapi TNF- $\alpha$ . Intensitas pewarnaan TNF- $\alpha$  dengan metode imunohistokimia dapat digunakan sebagai penanda biologis keberhasilan terapi anti-TNF- $\alpha$  pada vitiligo.<sup>11</sup>



**Gambar 2.** Pemeriksaan imunohistokimia dengan antibodi CD3 dan CD8 pada kulit non-lesi (kiri), kulit peri-lesi (tengah), dan kulit area lesi vitiligo (kanan). Tampak peningkatan jumlah sel limfosit T di daerah peri-lesi diikuti dengan daerah lesi dan paling sedikit pada area non-lesi (sel dengan inti berwarna coklat). Infiltrat sel T sebagian besar ditemukan di *dermo-epidermal junction*.<sup>5</sup>



**Gambar 3.** Pemeriksaan imunohistokimia dengan antibodi TNF- $\alpha$  pada penderita vitiligo.<sup>10</sup> Tampak peningkatan ekspresi TNF- $\alpha$  pada area lesi (B) dibandingkan dengan kulit area non-lesi (A).

Interleukin-17 (IL-17) yang dikenal juga sebagai IL-17A merupakan sitokin pro-inflamasi yang memegang peran penting dalam penyakit inflamasi dan autoimun. Sitokin ini terutama dihasilkan oleh sel limfosit Th-17 yang merupakan salah satu subset sel limfosit *T-helper*. Sitokin IL-17A menjalankan fungsi biologisnya melalui ikatan dengan reseptor permukaan pada sel target, yakni IL-17RA. Reseptor IL-17RA terekspresi pada berbagai jenis sel dan terstimulasi oleh IL-17 untuk menghasilkan molekul pro-inflamasi.<sup>12</sup>

Pemeriksaan imunohistokimia dengan antibodi IL-17 dan IL-17RA pada penderita vitiligo dilakukan untuk mendeteksi ekspresi protein IL-17 dan IL-17RA pada biopsi kulit penderita vitiligo.

Peningkatan ekspresi TNF- $\alpha$  dan IL-17 pada biopsi kulit penderita vitiligo menunjukkan terjadi reaksi inflamasi yang diperantarai oleh mediator radang TNF- $\alpha$  dan interleukin-17; reaksi inflamasi tersebut akan mengganggu kelangsungan hidup dan aktivitas melanosit. Pemberian anti-inflamasi dapat bermanfaat pada penderita vitiligo yang mengekspresi TNF- $\alpha$  dan IL-17.

**Pemeriksaan Imunohistokimia dengan Antibodi CD117 (C-Kit)**

CD117 (c-kit) adalah reseptor transmembran tirosinase yang mengikat *stem cell factor* (SCF), adalah faktor pertumbuhan untuk kelangsungan hidup, migrasi, dan proliferasi

melanosit. Protein c-kit dihasilkan oleh proto-onkogen *kit* yang terdapat pada kromosom 4 manusia dan kromosom 5 tikus. Interaksi c-kit/SCF diperlukan untuk kelangsungan hidup dan perkembangan sel punca dalam hematopoiesis dan melanogenesis. Pada epidermis, c-kit berperan untuk menarik SCF untuk menstabilkan melanosit.<sup>13</sup> Salah satu patogenesis vitiligo adalah berkurangnya isyarat kelangsungan hidup melanosit berakibat apoptosis melanosit.<sup>14</sup> Perubahan ini berhubungan dengan mutasi gen CD-117. Berkurangnya ekspresi protein CD117 dapat mengganggu melanogenesis. Pemeriksaan

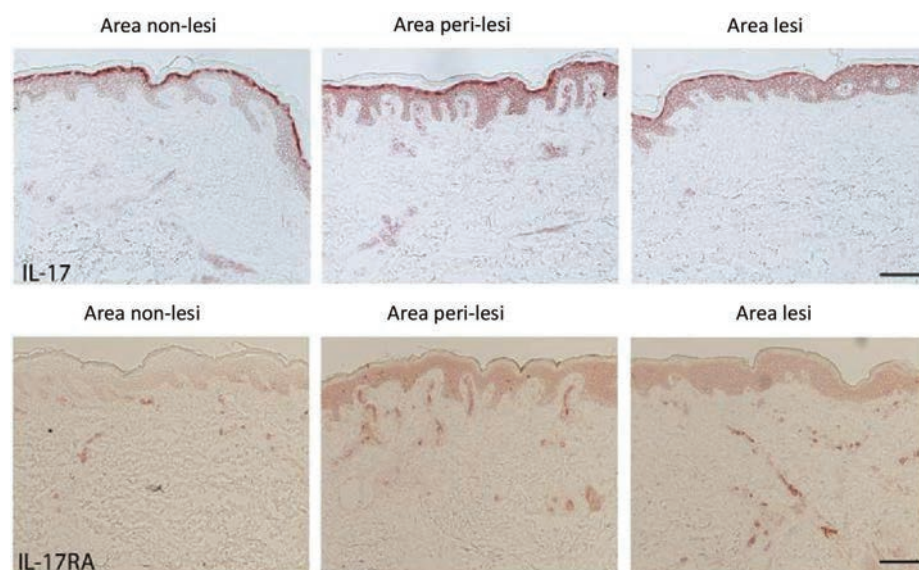
imunohistokimia CD117 pada biopsi kulit penderita vitiligo bertujuan untuk mendeteksi ekspresi c-kit pada melanosit.

*Keratinocyte-derived stem cell factor* mengendalikan pertumbuhan dan kelangsungan hidup melanosit dengan mengikat reseptor membran tirosin kinase c-kit. Penurunan signifikan jumlah reseptor c-kit pada melanosit peri-lesi dan ekspresi *stem cell factor* yang lebih rendah daripada keratinosit di sekitarnya berperan dalam patogenesis vitiligo. Pada penelitian Elwan NM, *et al*, (2013) tampak antigen c-kit terekspresi negatif pada epidermis lesi kulit vitiligo.<sup>13</sup>

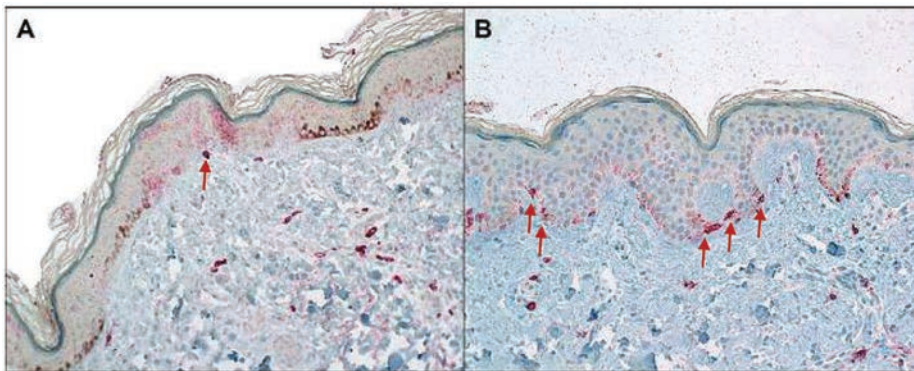
Melanosit memerlukan stimulasi c-kit secara konstan untuk menjaga kelangsungan hidupnya.<sup>1</sup> Berkurangnya ekspresi protein c-kit menyebabkan tidak terikatnya *stem-cell factor* (scf), sehingga mengganggu proses melanogenesis. Hilangnya stimulasi yang ditunjukkan dengan berkurangnya ekspresi protein c-kit menghasilkan apoptosis sel melanosit dan dapat menjelaskan fenomena Koebner pada penderita vitiligo.<sup>15</sup>

**Pemeriksaan Imunohistokimia dengan Antibodi NALP1**

Protein NALP1 atau dikenal juga dengan NLRP1 dikode oleh gen NLRP1 (*NACHT Leucine-Rich-Repeat Protein*). Jing Y, *et al*, (2007) menyatakan bahwa variasi genetik NALP-1 dapat menyebabkan kerentanan terhadap



**Gambar 4.** Pemeriksaan imunohistokimia dengan antibodi IL-17 dan IL-17RA. Tampak peningkatan ekspresi IL-17 dan IL-17RA pada kulit area peri-lesi dibandingkan dengan area lesi dan non-lesi.<sup>5</sup>



**Gambar 5.** Pemeriksaan imunohistokimia CD117/ c-kit pada biopsi kulit penderita vitiligo (kiri) dan kulit normal (kanan).<sup>14</sup> Tampak satu sel melanosit yang mengekspresi protein c-kit positif (↑) pada lapisan basal lesi kulit vitiligo (A), dibandingkan dengan ekspresi c-kit (↑) dalam jumlah normal pada kulit non-vitiligo (B).

penyakit autoimun dan autoinflamasi yang berhubungan dengan vitiligo.<sup>16</sup> Ekspresi protein NALP1 pada kulit area lesi vitiligo menunjukkan adanya faktor genetik; pada beberapa laporan kasus ditemukan riwayat penyakit vitiligo dalam keluarga. Beberapa gen juga terlibat dalam kerentanan penyakit vitiligo; vitiligo berhubungan dengan HLA-DR B1, HLA-A2, dan HLA-B17. Variasi gen *Discoidin Domain Receptor-1* (DDR1) juga membuktikan adanya keterlibatan faktor genetik dalam vitiligo.<sup>17</sup>

Pada penelitian Wang, *et al*, (2011), pemeriksaan imunohistokimia NALP-1 menunjukkan bahwa area peri-lesi biopsi vitiligo mengandung sejumlah besar sel epidermis yang mengekspresikan protein NALP-1 dibandingkan dengan area lesi depigmentasi dan kulit berpigmen non-lesi.<sup>5</sup> Protein NALP-1 merupakan bagian dari kompleks sitoplasma yang disebut *inflammasome* yang meregulasi aktivasi kaspase. *Inflammasome* dapat mengubah sitokin pro-inflamasi IL-1 $\beta$  menjadi bentuk aktif. Sitokin IL-1 $\beta$  merupakan sitokin kunci dalam perkembangan sel Th17.<sup>12</sup> NALP-1

terekspresi secara luas dalam jumlah sedikit, tetapi dipresentasikan dengan kadar tinggi pada sel limfosit T dan sel Langerhans. Hal ini menjelaskan tingginya kadar sitokin IL-1 $\beta$  pada biopsi peri-lesi vitiligo yang menyebabkan hilangnya melanosit pada kulit penderita vitiligo.<sup>5</sup>

**Pemeriksaan Imunohistokimia dengan Antibodi Langerin (CD207) dan CD11c**

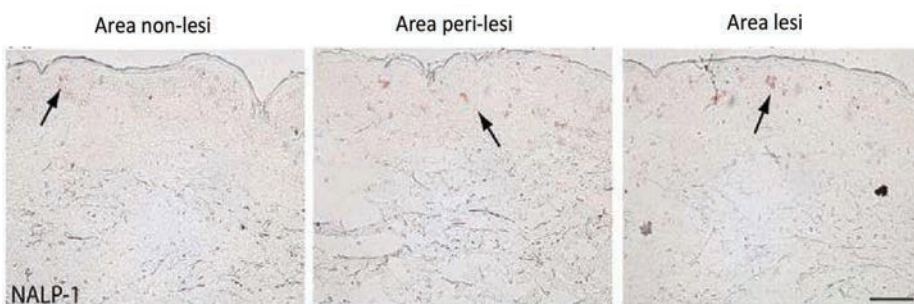
CD207 yang dikenal juga sebagai langerin merupakan protein transmembran tipe 2 dengan berat molekul 40kD. Protein ini terekspresi pada permukaan granula Birbeck yang dimiliki oleh sel Langerhans. Pemeriksaan imunohistostomia dengan antibodi langerin pada biopsi kulit penderita vitiligo dapat mendeteksi peningkatan jumlah sel Langerhans yang merupakan *antigen presenting cell* pada epidermis kulit. Jumlah sel Langerhans akan meningkat apabila terdapat invasi antigen pada kulit. Peningkatan jumlah sel Langerhans pada kulit area lesi vitiligo menunjukkan adanya antigen intrinsik yang mengaktifkan jalur imunitas humoral.<sup>18</sup>

Pemeriksaan imunohistokimia dengan

antibodi CD207 menunjukkan bahwa di area lesi dan peri-lesi vitiligo, sel Langerhans cenderung terletak pada setengah bagian bawah epidermis dengan jumlah lebih besar pada area peri-lesi. Pada kulit non-lesi penderita vitiligo, sel Langerhans terdistribusi lebih merata pada stratum spinosum epidermis yang mirip dengan pola distribusi pada kulit normal individu sehat.<sup>5</sup>

CD11c merupakan antigen yang terekspresi pada membran sel Langerhans dan sel dendritik. Pemeriksaan imunohistokimia dengan antibodi CD11c pada biopsi kulit penderita vitiligo bertujuan untuk mendeteksi sel Langerhans pada epidermis serta sel dendritik pada lapisan dermis kulit. Integrin CD11c digunakan sebagai penanda untuk menghitung populasi sel dendritik pada lapisan dermis. Pada kulit normal, sel dendritik yang positif dengan CD11c ditemukan pada dermis bagian papilaris dan retikularis. Sebaliknya pada spesimen biopsi vitiligo, sel dendritik yang positif terhadap CD11c lebih sering ditemukan pada *dermo-epidermal junction* dan tersusun berkelompok. Biopsi kulit area peri-lesi dan lesi penderita vitiligo menunjukkan sel dendritik yang positif CD11c pada posisi dekat dengan keratinosit basal/ melanosit disertai dengan beberapa sel melakukan invasi pada lapisan basal epidermis. Biopsi tepi lesi mengandung sel dendritik CD11c positif dengan jumlah lebih besar secara signifikan dibandingkan sampel non-lesi dan area lesi. Sel dendritik CD11c positif mengekspresikan perforin dan *granzyme* yang memiliki aktivitas sitotoksik terhadap *self-antigen* yang spesifik pada melanosit, sehingga mengakibatkan kematian melanosit.<sup>5</sup>

Sel Langerhans dan sel dendritik mengenali sel-antigen pada melanosit dan mengaktifkan respons imunitas humoral yang mengakibatkan destruksi melanosit. Peningkatan jumlah sel Langerhans epidermis serta peningkatan jumlah sel dendritik dermis pada area peri-lesi menunjukkan aktifnya proses destruksi melanosit pada jaringan kulit. Hal ini didukung dengan ditemukannya imunoglobulin yang reaktif terhadap sel melanosit pada penderita vitiligo. Imunitas humoral terlibat pada patogenesis vitiligo. Ditemukan autoantibodi antimelanosit (IgG) dalam sirkulasi dengan target berbagai antigen permukaan dan sitoplasma melanosit.

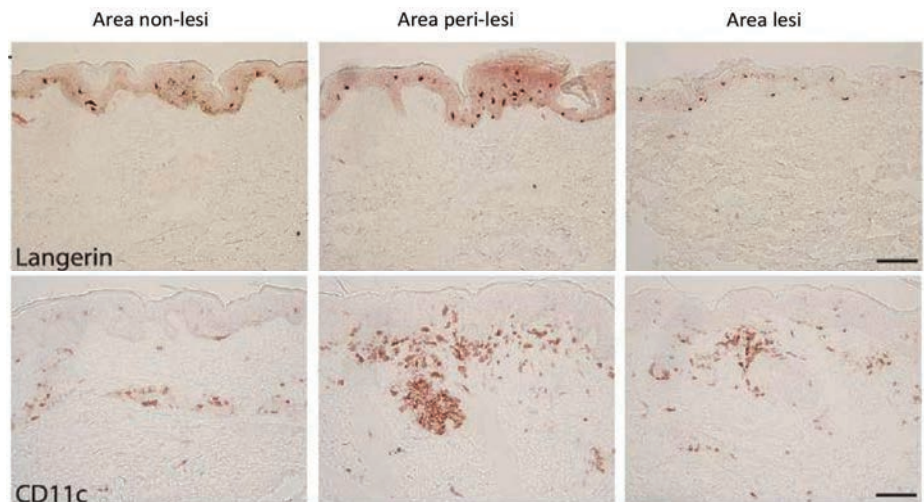


**Gambar 6.** Pemeriksaan imunohistokimia NALP-1 pada biopsi kulit penderita vitiligo.<sup>5</sup> Tampak sejumlah besar *inflammasome* NALP-1 yang tercatat positif (berwarna coklat) pada area tepi lesi (gambar tengah) dan area lesi (gambar kanan), dibandingkan dengan kulit berpigmen individu sehat/ normal (gambar kiri).



## SIMPULAN

Pemeriksaan imunohistokimia dapat membantu mengungkap patogenesis vitiligo. Pemeriksaan dilakukan atas bahan biopsi kulit yang diambil di daerah perbatasan lesi dan non-lesi. Patogenesis vitiligo yang dapat dideteksi melalui pemeriksaan imunohistokimia meliputi keterlibatan autoimunitas seluler (dengan antibodi CD3 dan CD8), reaksi inflamasi (antibodi TNF- $\alpha$ , IL-17, dan IL-17RA), faktor genetik (antibodi NALP-1), faktor intrinsik (antibodi c-kit/CD117), serta sel Langerhans dan sel dendritik (dengan antibodi langerin dan CD11c). Pengungkapan patogenesis vitiligo dengan pemeriksaan imunohistokimia membuka peluang intervensi terhadap progresivitas vitiligo, seperti pemberian anti-TNF- $\alpha$  pada penderita yang mengekspresikan protein TNF- $\alpha$ .



**Gambar 7.** Pemeriksaan imunohistokimia CD207/ Langerin (gambar atas) dan CD11c (gambar bawah) pada biopsi kulit penderita vitiligo.<sup>5</sup>

## DAFTAR PUSTAKA :

1. Mohammed GF, Gornaa AHA, Al-Dhubaibi MS. Highlights in pathogenesis of vitiligo. *World J Clin Cases* 2015; 3(3):221-30.
2. Vitiligo [Internet]. 2016 [cited 2016 Feb 16]. Available from: <http://www.lifetimeskincarecenters.com/Education-and-Forms/Vitiligo>
3. Taylor CR, Shan RS, Barr NJ. Techniques of immunohistochemistry: Principles, pitfalls, and standardization. In: Dabbs DJ, editor. *Diagnostic immunohistochemistry*. 3<sup>rd</sup> ed. Philadelphia: Saunders-Elsevier Inc; 2010.
4. Chang GY, Kohrt HE, Stuge TB, Schwartz EJ, Weber JS, Lee PP. Cytotoxic T-lymphocyte responses against melanocytes and melanoma. *J Translational Med*. 2011; 9:122. doi: 10.1186/1479-5876-9-122.
5. Wang CQF, Cruz-Inigo AE, Fuentes-Duculan J, Moussai D, Gulati N, Sullivan-Whalen M, et al. Th17 cells and activated dendritic cells are increased in vitiligo lesions. *PLoS ONE* 2011; 6(4):1-10.
6. Aslanian FMNP, Noe RAM, Antelo DP, Farlas RE, Das PK, Galadari I, et al. Immunohistochemical findings in active vitiligo including depigmentating lesions and non-lesional skin. *The Open Dermatol J*. 2008; 2:105-10.
7. Bradley Jr. TNF- $\alpha$  mediated inflammatory disease. *J Pathol*. 2008;214(2):149-60.
8. Attwa E, Gamil H, Assaf M, Ghonemy S. Over-expression of tumor necrosis factor- $\alpha$  in vitiligo lesions after narrow-band UVB therapy: An immunohistochemical study. *Arch Dermatol Res*. 2012; 304(10):823-30.
9. Camara-Lemarroy CR, Salas-Alanis JC. The role of tumor necrosis factor- $\alpha$  in the pathogenesis of vitiligo. *Am J Clin Dermatol*. 2013; 14:343-50.
10. Lee AY. Role of keratinocytes in the development of vitiligo. *Ann Dermatol*. 2012; 24(2): 115-25.
11. Kim NH, Torchia D, Rouhani P, Roberts B, Romanelli P. Tumor necrosis factor- $\alpha$  in vitiligo: Direct correlation between tissue levels and clinical parameters. *Cutaneous and Ocular Toxicol*. 2011; 30(3):225-7.
12. Zambrano-Zaragoza JF, Romo-Martínez EJ, Durán-Avelar MdJ, García-Magallanes N, Vibanco-Pérez N. Th17 cells in autoimmune and infectious diseases. *Int J Inflamm*. 2014;651503. doi:10.1155/2014/651503
13. Elwan NM, El-Ashmawy AA, Gheida SF, Rizk OK. Immunohistochemical expression of c-kit receptor (CD117) in two pigmentary disorders. *J Clin Exp Dermatol Res*. 2013; 4:190. doi:10.4172/2155-9554.1000190.
14. Alikhan MD, Felsten LM, Daly M, Petronic-Rosic V. Vitiligo: A comprehensive overview. *J Am Acad Dermatol*. 2011; 65:473-91.
15. Lee AY, Kim NH, Choi WI, Youm YH. Less keratinocyte-derived factors related to more keratinocyte apoptosis in depigmented than normally pigmented suction-blistered epidermis may cause passive melanocyte death in vitiligo. *J Invest Dermatol*. 2005; 124: 976-83.
16. Jin Y, Mailloux CM, Gowan K, Riccardi SL, LaBerge G, Bennett DC, et al. NALP1 in vitiligo-associated multiple autoimmune disease. *N Engl J Med*. 2007; 356:1216–25.
17. Silva de Castro CC, do Nascimento LM, Walker G, Werneck RI, Nogoceke E, Mira MT. Genetic variants of the DDR1 gene are associated with vitiligo in two independent Brazilian population samples. *J Invest Dermatol*. 2010; 130: 1813-8.
18. Lazar AJF, Murphy GF. The skin. In: Kumar V, Abbas AK, Fausto N, Aster JC, editors. *Robbins and Cotran pathologic basis of disease*. 8<sup>th</sup> ed. Philadelphia: Saunders-Elsevier Inc; 2010.